Münster.1930 № 6 Med Diss.

Aus der Kinderklinik der Medizinischen Akademie
in Düsseldorf
(Direktor: Geh. Med.-Rat Professor Dr. Schloßmann)

Zur Frage der Heilung nichttuberkulöser Kavernen bei Säuglingen.

Inauguraldissertation

zur

Erlangung der Würde eines Doctor medicinae
durch die Medizinische Fakultät der
Westfälischen Wilhelms-Universität in Münster
in Gemeinschaft mit
der Medizinischen Akademie in Düsseldorf,

vorgelegt von

1928

JOSEPH ERKEN AUS DÜSSELDORF

Aus der Kinderklinik der Medizinischen Akademie in Düsseldorf
(Direktor: Geh. Med.-Rat Professor Dr. Schloßmann)

Zur Frage der Heilung nichttuberkulöser Kavernen bei Säuglingen.

Inauguraldissertation

zur

Erlangung der Würde eines Doctor medicinae

durch die

Medizinische Fakultät der Westfälischen Wilhelms-Universität in Münster in Gemeinschaft mit der Medizinischen Akademie in Düsseldorf,

vorgelegt von

JOSEPH ERKEN AUS DÜSSELDORF

1928

A. BAGEL A.-G. DÜSSELDORF

Gedruckt
mit Genehmigung der Medizinischen Akademie in Düsseldorf
und der Medizinischen Fakultät der Westfälischen Wilhelms-Universität
in Münster

Der Rektor
der Medizinischen Akademie in
Düsseldorf
Prof. Huebschmann

Der Dekan
der Medizinischen Fakultät in
Münster
Prof. Heiderich

Berichterstatter
Prof. Eckstein / Prof. Vogt

R. UNIV.
BIBLIOTHEEK
LEIDEN

Meinen
lieben Eltern
in Dankbarkeit
gewidmet

Zur Frage der Heilung nichttuberkulöser Kavernen bei Säuglingen.

In den klinischen Arbeiten der jetzt schon umfangreichen Kavernenliteratur findet das Säuglings- und Kleinkindesalter kaum Erwähnung. Die gerade von diesem Lebensabschnitt vorliegenden wenigen Veröffentlichungen stammen von pathologisch-anatomischer Seite (Ghon, Blumenberg, Lange) — was wohl darin begründet liegt, daß die Kavernen klinisch bei Säuglingen und Kleinkindern nur ausnahmsweise diagnostiziert werden können — und beziehen sich meist nur auf rein tuberkulöse Höhlenbildungen.

Das Problem der Kavernenbildung in tuberkulösen Lungen ist sehr eng mit dem der Verkäsung verknüpft. Unter tuberkulösen Kavernen verstehen wir durch Zerfall tuberkulöser Herde entstandene Hohlräume im Lungengewebe. Sie entstehen als Endergebnis, sind eine Begleit- und Folgeerscheinung im tuberkulösen Geschehen (Bacmeister, Schmincke). Pathologisch-anatomisch kommt es bei ihrer Entstehung zur Verkäsung und Erweichung von erkranktem Lungengewebe, alsdann bei genügender Ausdehnung der Erweichungsherde zur Ausstoßung derselben auf dem Bronchienwege. In klinischer Beziehung ist das Kavernenproblem untrennbar mit der Entstehung und Weiterentwicklung der tuberkulösen Herde verbunden. Je nach der immunbiologischen Phase im Krankheitsgeschehen, in der die Kavernenbildung auftritt, unterscheidet man primäre, sekundäre und tertiäre Kavernen. Im Säuglingsalter und Kleinkindesalter kommen für die Entstehung derselben, soweit sie die kindliche Lungentuberkulose betreffen, nur die primären und sekundären Zustandsbilder in Frage. Die primäre Kaverne geht unmittelbar aus dem primären Lungenherde durch Einschmelzung hervor. Sie findet sich nach den bisherigen Beob-

achtungen fast ausschließlich im Säuglingsalter, da gerade in diesem Lebensabschnitt sich die tuberkulöse Erstinfektion zahlenmäßig am häufigsten entwickelt (Ghon, Blumenberg). Eine kavernöse Umwandlung der Primäraffekte stellten nach anatomischen Befunden Ghon, Lange, Holt und Blumenberg in einem Drittel bis zur Hälfte ihrer Fälle von Säuglingstuberkulose fest. Nicht jede Kaverne bei Säuglingen wie auch bei Kindern ist eine primäre, sie kann nach den Beobachtungen Ghons an seinem großen Material auch aus den beiden großen Gruppen der sekundären Lungentuberkulose, der exsudativen Infiltrationstuberkulose und der hämatogenen pulmonalen Ausstreuungstuberkulose entstehen und steht so als Metastase nur mittelbar zum primären Lungenherde in Beziehung. Schwieriger liegen die Verhältnisse bei der Entstehung der Kavernen der Erwachsenenphthise, den sogenannten tertiären Kavernen. Sehr selten gehen sie aus reaktivierten Primäraffekten hervor, häufiger dagegen findet man als Ausgangsform der Kavernenbildung die sekundäre metastatische Ausstreuungstuberkulose und das exsudative Frühinfiltrat, das in letzter Zeit von Aßmann gefunden und von Redeker erforscht worden ist. Von wesentlicher Bedeutung ist hier jene Erkenntnis der letzten Zeit, daß die starke Trennungslinie und Gegenüberstellung der primären-sekundären Tuberkulose als hauptsächlich kindliche einerseits und der tertiären Organphthise als Erwachsenenphthise anderseits nicht zu Recht bestehen, sondern daß beide Formen, die kindliche und die sogenannte tertiäre Phthise, ineinander übergehen und keine getrennten Krankheitsbilder sind oder als solche entstehen. Der Übergang zwischen der kindlichen und Erwachsenenphthise ist fließend; einen Unterschied zwischen der Entstehung der Lungentuberkulose der Erwachsenen und der Kinder gibt es im Prinzip überhaupt nicht (Aschoff, Hübschmann, Redeker, Bacmeister, Lydtin u. a.). Redeker hat diese Erkenntnis in die Formel gebracht, daß an der Spitze aller Entwicklungsreihen, die zu einer tertiären Phthise führen, stets eine sekundäre Tuberkuloseform steht, aus welcher die tertiäre Form fortlaufend hervorgeht.

Der Vorgang von der exsudativen Reaktion, die der Entstehung der Kavernen bei reinen tuberkulösen Infektionen vorausgeht, und an welche die Verkäsung gebunden ist, bis zur fertigen Ausbildung, alsdann auch ihre weitere Ausbildung nach Zahl und Größe hängen, wie schon eingangs erwähnt, von dem jeweiligen immunbiologischen Kräfteverhältnis zwischen Virus und Körper ab. Jedenfalls schreitet der Zerfalls- und Ausbreitungsprozeß bei Säuglingen und Kleinkindern schnell voran, da die allgemeine Widerstandsfähigkeit des kindlichen Organismus eine sehr geringe ist, zudem oft erst spät einsetzt und meist sich nur schwach ausbildet.

Ähnlich verhält es sich auch bei den nichttuberkulösen Kavernen, so vor allem bei den abszedierenden Kavernen, die nicht selten im Verlauf von chronischen Miliarpneumonien bei Grippe entstehen können. Bei ihnen kommt es unter akut verlaufenden Eiterprozessen auch zur Zerstörung von Lungengewebe. Hier sind es bestimmte unspezifische niedere Organismen — Mischbakterien, Kokken —, denen eitererregende Eigenschaften zukommen. Die so entstandenen unspezifischen Höhlenbildungen sind insofern von besonderem Interesse, als sie differentialdiagnostisch in der Unterscheidung von Kavernen bei chronischer Lungentuberkulose, besonders bei der Form der chronischen Verkäsung der Lunge (Finkelstein), die gerade in den ersten Lebensjahren am häufigsten zu beobachten ist, große und oft lange Zeit unüberwindliche Schwierigkeiten bieten. Der physikalische Befund ist genau derselbe wie bei der eben erwähnten Form der Lungentuberkulose; röntgenologisch ist eine Differenzierung zwischen beiden Formen häufig nicht möglich, selbst die Sektion kann auf den ersten Blick zur Täuschung Anlaß geben. Nur eine längere klinische Beobachtung, vor allem dauernde negative Kutanreaktion und stets negativer Tuberkelbazillennachweis im Sputum, kann die Diagnose sicherstellen.

Außer Kavernen, welche auf Kosten von Lungengewebe entstanden sind, kommen auch noch solche vor, die einer Erweiterung von Bronchien ihren Ursprung verdanken. Sie stellen einen sekundären Zustand dar, der sich an vorangegangene chronische

Erkrankungen der Bronchien, des Lungenparenchyms oder der Pleuren anschließt. Pathologisch-anatomisch sind diese Kavernen meist daran erkenntlich, daß man die Wand des zuführenden Bronchus ohne Unterbrechung in die Höhlenwand übergehen und daß man bei mikroskopischer Untersuchung auf der Innenwand der letzteren im Anfangsstadium Flimmerepithele findet. Wenn auch die Entstehung dieser bronchiektatischen Erweiterungen zu einem ganz erheblichen Bruchteil der Fälle in das frühe Kindesalter zurückreicht und ihr Vorhandensein in den ersten Lebensmonaten, und -jahren ein recht häufig vorkommendes Krankheitsbild ist, so findet man sie in der Literatur im Säuglingsalter seltener erwähnt. Sie sind kasuistische Seltenheiten. In einigen Fällen sind auch fötale Bronchiektasien beobachtet worden. So teilt de Lange, Amsterdam, einen Fall bei einem sieben Wochen alten Kinde mit, bei dem auf dem Sektionstisch einen starke Vergrößerung des unteren Lappens der linken Lunge gefunden wurde, die dadurch verursacht war, daß im Gewebe mehrere größere und kleinere Höhlen bestanden. Die größten hatten eine Durchschnitt von 2 cm. Über einen ähnlichen Befund berichtet noch Smith, Sydney, bei einem totgeborenen Neugeborenen. Es fanden sich in beiden Lungen zahlreiche kleine Zysten von Stecknadelkopf- bis Erbsengröße mit glatten Wänden, größtenteils mit Flimmerepithelen ausgekleidet.

Bei der letztgenannten Gruppe von Kavernen, die nicht durch Einschmelzung entstehen, muß noch auf das Vorkommen sogenannter Pseudokavernen im Säuglingsalter hingewiesen werden, die gerade bei der Frage der Heilung zu Irrtümern führen und eine echte Kavernenheilung vortäuschen können. Solche Prozesse, die zur Bildung von Scheinkavernen führen, gehören sämtlich in das Gebiet des lokal bedingten Lungenemphysems. Hier sind in erster Linie die im kindlichen Alter recht häufig bei allen möglichen Lungenerkrankungen, die mit forcierter und erschwerter Atmung einhergehen, auftretenden interstitiellen Emphyseme, alsdann auch die umschriebenen akuten alveolären Emphyseme. Die Entstehung solcher Emphysemblasen — oder Scheinkavernen genannt — ist im

Prinzip so zu erklären, daß der inspiratorische Druck genügt, um die Luft durch die verengten, mit Exsudat angefüllten Bronchien einzusaugen, der expiratorische Druck aber zu schwach ist, die Luft wieder zu entfernen. Sie können Formen bis zu Apfelgröße annehmen, bilden dann scharf umgrenzte Aufhellungen im Röntgenbilde, die sich oft wochenlang halten können, und verführen bei zufällig vorhandener positiver Tuberkulosereaktion wohl leicht zu der falschen Diagnose „Kaverne". Es kommt noch hinzu, daß derartige Scheinkavernen meistens symptomlos verlaufen — wie in der Regel auch alle Arten von Kavernen im Säuglingsalter — und so der klinischen Untersuchung entgehen, wodurch eine Differenzierung, wie schon gesagt, bei zufällig vorhandener positiver Tuberkulosereaktion Schwierigkeiten machen kann.

Hohlräume in der Lunge sind ein fast unbedingt bezeichnendes Merkmal für eine weiter vorgeschrittene Erkrankung, wenn sie auch bei unspezifischen Erkrankungen weit seltener beobachtet werden. Gräff behauptete auf dem deutschen Tuberkulosekongreß in Bad Elster im Jahre 1921, daß eine Kaverne ein Todesurteil für ihren Träger bedeute, da eine Kaverne unheilbar sei, und daß er pathologisch-anatomisch noch nie eine geheilte Kaverne gesehen habe; allerdings fügte er später hinzu, daß die Zeit der Vollstreckung dieses Todesurteils natürlich nicht feststehe.

Durch diese Behauptung wurde erneut die Aufmerksamkeit weiterer Kreise auf das Kavernenproblem gelenkt, und so ist im Laufe der Jahre über dieses Thema bereits eine Reihe von wissenschaftlichen Arbeiten erschienen (Turban-Staub, Grau, Bacmeister, Bacmeister und Piesbergen, Amrein, Alexander u.a.). In einwandfreier Weise ist bewiesen, daß klinisch und anatomisch eine Heilung von Hohlräumen in der Lunge keineswegs eine Seltenheit ist, und daß infolgedessen das Vorhandensein für den Träger nicht unbedingt eine infauste Prognose bedeutet, wie sie dem pathologischen Anatomen an seinem besonderen Material erscheinen muß. Eine Kavernenheilung kann eintreten spontan, ohne irgendeinen lokalen Eingriff, alsdann im Anschluß an ver-

schiedene therapeutische Maßnahmen (Pneumothorax, Phrenicusexhairese, Thorakoplastik), die durch aktives Vorgehen die Schließung und Ausheilung der Kavernen bezwecken sollen. Wolf bringt in seiner Arbeit „Kavernenheilung im Röntgenbild" eine Zusammenstellung der verschiedenen Möglichkeiten und Arten des Heilungsmechanismus. So unterscheidet er pathologisch-anatomisch vier voneinander verschiedene Gruppen der Kavernenheilung. Zunächst Heilung durch fibröse Schrumpfung der Kaverne infolge Schrumpfung der Kavernenwand und dadurch bedingtes Kleinerwerden und Verschwinden der Höhle. Weiter Heilung durch Aneinanderlegen und Verkleben der Hohlraumwandungen (Kollaps), welche Art der Kavernenheilung am meisten im Anschluß an die verschiedenen Formen der aktiven Lungenkollapstherapie in Erscheinung tritt. Dann als dritte die Heilung von frischen Kavernen durch Resorption des umgebenden Infiltrationsbezirkes, die am häufigsten bei der sekundären Tuberkulose der Jugendlichen vorkommt (Ranke, Turban-Staub, Bacmeister). Alsdann als letzte Heilungsmöglichkeit noch die Umwandlung kleiner Kavernen in Bindegewebe- und Kalkknoten, welche Form zuerst Turban nachgewiesen hat. Die spontane Heilung hängt noch von weiteren Momenten ab: von der Lokalisation — bekanntlich zeigen Kavernen im Oberlappen eine größere Schrumpfungsmöglichkeit im Vergleich zu den Hohlräumen im Unterlappen usw. —, dann naturgemäß von der Größe und dem Alter der Aushöhlungen.

Was die aktive Therapie der Volumeinengung der Lunge angeht, so sind die Verhältnisse im Säuglingsalter andere als beim Kleinkinde und Erwachsenen. Die Indikationsstellung ist bisher noch sehr umstritten, überhaupt sind die Resultate beim Säugling anscheinend meist ungünstig ausgefallen. So kommt nach Pogorschelski die Luftbrust im Säuglingsalter nicht in Frage; Bossert hat keine Erfolge erzielen können (zitiert nach Simon). Anderseits hat Bossert an einem Fall von kavernöser Säuglingstuberkulose mit Kollapstherapie eine vollkommene Heilung erzielt. Vorerst hat die künstliche Luftbrustbehandlung, die aktive Lungenkollapstherapie überhaupt, beim Säugling noch keine wesentliche

praktische Bedeutung, so daß nur die konservative Behandlung angewandt wurde.

In der letzten Zeit erschienen Veröffentlichungen, die nicht nur von einer klinischen Heilung der Kavernen berichten, ja sogar ein völliges Schwinden jeglicher Zeichen einer Verdichtung im Lungengewebe behaupten. Letzteres ist pathologisch-anatomisch wohl kaum denkbar. Hübschmann nimmt in seinem Referat über Kavernen und Pseudokavernen (gehalten auf der Tagung der Deutschen Tuberkulose-Gesellschaft 1927) zu der Frage Stellung und gibt pathologisch-anatomisch eine völlige Kavernenheilung zu, ebenso eine Heilung mit röntgenologisch sichtbaren Residuen. Er erklärt sich die Veröffentlichungen über spurlose Heilungen so, daß es sich in diesen Fällen nicht um richtige Kavernen, d. h. durch Einschmelzung von Lungengewebe entstandene, sondern um die schon erwähnten Scheinkavernen gehandelt habe. Wenn man weiter bedenkt, daß die Luft aus derartigen abgeschlossenen Emphysemblasen schon wieder intra vitam resorbiert werden kann, so ist damit das schnelle Verschwinden von Pseudokavernen, das plötzliche Schwinden von kreisförmigen Aufhellungen im Röntgenbild und damit die falsche Annahme einer völligen, spurlosen Heilung von Kavernen erklärt.

Ein entsprechender Fall sei hier angeführt, den Eckstein bei einem ein Jahr alten Mädchen beschreibt, bei dem die erste Röntgenaufnahme nach Einlieferung auf dem Herzschatten fünf scharf begrenzte Aufhellungen zeigte, von denen vier bei der am folgenden Tage erfolgten Kontrollaufnahme noch an derselben Stelle vorhanden waren.

Was die Heilung echter Kavernen anbetrifft, so sind die bisher in der Literatur niedergelegten Beobachtungen im Säuglingsalter noch äußerst spärlich; es fehlen für die ersten Lebensmonate noch jegliche Erfahrungen. Wie allgemein bekannt, wird die klinische Diagnose von Kavernen im Säuglingsalter viel seltener gestellt als auf dem Sektionstisch, so daß darin vielleicht die Ursache bis heute noch mangelnder klinischer Beobachtung

und Erfahrung zu suchen ist. Kavernen sind am wenigsten von allen Veränderungen in der Lunge einer Ausheilung zugänglich, die Prognose ist, im ganzen genommen, eine schlechte. Ihre Sonderstellung vor allem bei Säuglingen beruht offenbar darauf, daß der zarte, kleine Organismus einer massigen spezifischen Infektion gegenüber noch wenig widerstandsfähig ist, was sich auch in seiner Neigung zu exsudativen Prozessen und der mangelhaften Bindegewebsbildung äußert.

Von weiterer Bedeutung für die Frage der Heilung sind noch die großen Gefahren, die Kavernen mit sich bringen, so die erhöhte Blutungsgefahr, die Weiterverbreitung der Infektion durch Aspiration in gesunde Lungenabschnitte, die septisch-toxische Wirkung der Mischinfektion, alsdann die ständige Bedrohung des ganzen Organismus mit erneuter Infektion, weil sie den Schlupfwinkel für das infektiöse Virus bilden. Wenn auch die Blutungsgefahr im Säuglingsalter ein seltenes Geschehen ist, nach Eckstein so gut wie gar nicht in Frage kommt, ja die etwaige Blutung meistens anderen Ursachen zugrunde liegt (Nasenbluten u. dgl.), so sind doch Fälle bekannt, die in diesem Lebensabschnitt von einer Haemoptoe, von einer tödlichen Lungenblutung, berichten; so Kasten bei einem sieben Monate alten Säugling, Hohlfeld bei einem zehn Monate alten Knaben, bei dem die Sektion eine kirschkerngroße bronchiektatische, nichttuberkulöse Kaverne ergab, ferner Finkelstein. Schmitz beschreibt zwei tödliche Lungenblutungen bei fünfjährigen Kindern.

Wenn auch der radikale Standpunkt Gräffs von klinischer Seite zurückgewiesen und von ihm selbst noch wesentlich eingeschränkt worden ist, so ist es doch nach diesen Ausführungen wohl sicher, daß die Kaverne eine schwere und für das erste Lebensjahr fast stets verhängnisvolle Komplikation ist. Und so findet man in sämtlichen Mitteilungen ihren sicheren Nachweis im Säuglingsalter als von schwerwiegender Bedeutung für die Prognose des zugrunde liegenden Prozesses angegeben. Von einer Heilung derselben ist in der engeren Literatur nicht die Rede, eine Rückbildung

oder Schrumpfung kaum bekannt, im Gegensatz zum Erwachsenenalter. Vereinzelte Angaben liegen schon vor. So beschreibt Duken den kavernösen Zerfall einer Primärinfiltrierung bei einem sechs Monate alten Säugling mit Nachweis von Tuberkelbazillen und elastischen Fasern im Auswurf. Die mit zweieinhalb Jahren erfolgte Aufnahme zeigte ein ganz normales Röntgenbild. Über eine langsam verlaufende Rückbildung und ein langsames Verschwinden eines kavernösen Primärherdes im Kleinkindesalter berichten Simon und Klare. Von einer zahlenmäßigen Bedeutung der heilenden Kaverne im Säuglings- und Kleinkindesalter kann aber noch nicht die Rede sein. Im ganzen genommen, wird die Prognose sowohl nach klinischer als auch pathologisch-anatomischer Seite als eine durchaus schlechte angenommen. Aus diesen Beobachtungen läßt sich wohl der Schluß ziehen, daß die Aussichten für eine Heilung spezifischer Kavernen in den ersten Lebensmonaten unbedingt ungünstig und unsicher sind und eine Heilung wohl nicht zu erwarten ist. Vorerst sind darüber noch weitere Erfahrungen an größerem Material nötig.

Nicht günstiger liegen die Verhältnisse bei den nichttuberkulösen Höhlenbildungen. Die unechten Kavernen, so die Emphysemblasen, sind bezüglich der Frage der Heilung oben schon eingehend behandelt worden und dürfen bereits als erledigt betrachtet werden. Es folgen die bronchiektatischen Kavernen, die im Säuglingsalter, wie schon erwähnt, eine klinische Seltenheit sind. Nach übereinstimmenden Angaben der Autoren kommen sie am häufigsten im höheren Lebensalter erst zur völligen Ausbildung. Es sei hier nur kurz gesagt, daß über die Möglichkeit, ob Bronchiektasien ausheilen, noch heute gestritten wird. Jedenfalls würde dieses Ereignis so selten, so ausnahmsweise auftreten, daß die Vorhersage einer Heilung schlecht ist. Auch über ein aktives Vorgehen — Anlegen eines künstlichen Pneumothorax herrschen hier noch große Unstimmigkeiten. So ist Duken skeptisch wegen der Starrwandigkeit der bronchiektatischen Höhlen. Deist und Wiese geben eine längere Luftbrustbehandlung an im Vergleich zu den tuberkulösen Kavernen. Brünecke will nur so lange einen Erfolg gesehen haben, als der Pneumothorax unterhalten wurde.

Veröffentlichungen röntgenologisch und klinisch sicher nachgewiesener Heilung liegen bisher noch nicht vor.

Von klinischer Bedeutung und von besonderem Interesse sind die abszedierenden Kavernen, die im Verlauf von Pneumonien sich bilden. Auch hier herrscht noch große Verwirrung. Nassau beschreibt zur Klinik der abszedierenden Pneumonien im Säuglingsalter an Hand von Fällen eine stets letal endigende Verlaufsform. Yllpö veröffentlicht einen Fall bei einem vier Monate alten Mädchen, das an schwerer Grippe mit anschließender Bronchitis und wahrscheinlich auch Bronchopneumonie erkrankt war. In der Rekonvaleszenz trat ein etwa walnußgroßer Hohlraum im erkrankten Lungengebiet auf, der im Verlauf eines Jahres zur Heilung überging. Jedenfalls ist aus diesen Niederlegungen zu entnehmen, daß die Ansichten und bisherigen Erfahrungen über Heilung letztgenannter Kavernen noch geteilt sind. Wohl steht zu erwarten, daß die Zahl zuverlässiger Beobachtungen sich noch mehren wird.

Auf einem so umstrittenen Gebiete, das heute im Vordergrund des Interesses steht, erscheint es uns gerechtfertigt, auch eine Einzelbeobachtung mitzuteilen. Im folgenden soll ein Fall beschrieben werden, der in der Düsseldorfer Kinderklinik zur Behandlung stand. Er liefert einen interessanten Beitrag zu der Frage der Heilung nichttuberkulöser Kavernen im Säuglingsalter, die nach den bisherigen, sehr spärlichen Mitteilungen in der Literatur noch kaum weitere Beachtung gefunden haben.

Bei dem Fall, der nun eingehend beschrieben werden soll, handelt es sich um einen zweieinhalb Monate alten Säugling, namens Erich Fiege, geboren am 6. Februar 1927. Nach Angaben der Mutter ist die Großmutter an Lungentuberkulose gestorben. Das Kind ist nicht mit ihr zusammengewesen. Sonst sind weiter keine Erkrankungen in der Familie bekannt.

Am 29. April 1927 Aufnahme in die Klinik wegen Pneumonie. Seit drei Tagen erkrankt. Allgemeinzustand mäßig, Haut und sichtbare Schleimhäute blaßbläulich verfärbt. Die Atmung ist beschleunigt und erschwert, Nasenflügelatmen. Die Lungen bieten normalen Klopfbefund. Rechts oben neben der Wirbelsäule etwas

verschärftes Atmen, sonst über allen Lungenabschnitten reines Bläschenatmen. Temperatur abends bis max. 39,5°. Tuberkulin Koch und Cuti i. c. 1 : 1000 negativ. Die Röntgenaufnahme (Abb. 1) ergab: Paratracheal verwaschene Verschattung des rechten Unterfeldes. Diagnose: Pneumonie des rechten Unterlappens. Am folgenden Tage Dämpfung rechts oben vorn und hinten, in deren

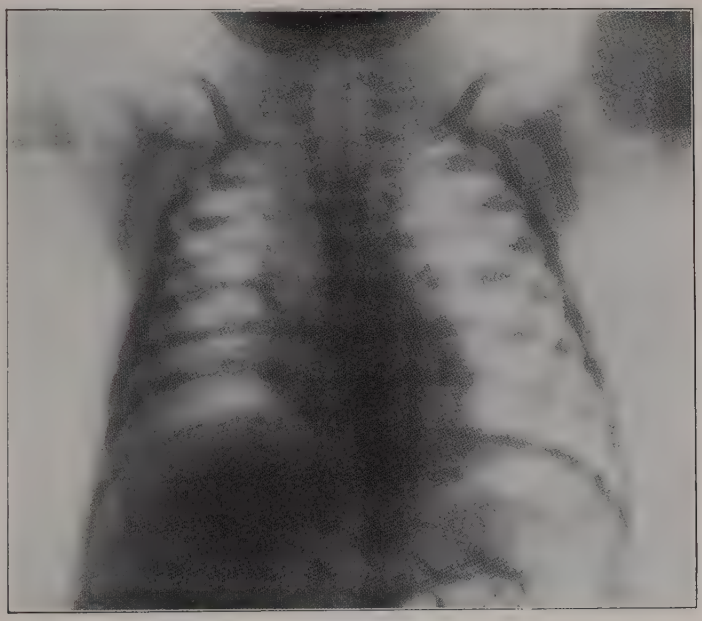

Abb. 1

Bereich Bronchialatmen und Reibegeräusche zu hören sind. Bis zum 4. Mai, dem 9. Krankheitstage, Zunahme des klinischen Befundes. Die Dämpfung ist massiver und reicht hinten bis zum unteren Schulterblattwinkel, vorn bis unter die Mammilla. Im Bereich derselben Bronchialatmen mit Knisterrasseln und Bronchophonie. Temperatur abends noch erhöht bis 38,8°. Ab 5. Mai Abklingen des Krankheitsbildes unter zunehmender Besserung des Allgemeinbefindens. Am 13. Krankheitstage beginnen wieder sub-

febrile Temperaturen, die gelegentlich bis 38,9° ansteigen und mit fieberfreien Tagen abwechseln.

Am 17. Krankheitstage deutliche Verkürzung rechts hinten oben, bis in die Achselhöhle reichend, daselbst abgeschwächtes Atmen. Tuberkulin Koch und Cuti 1 : 1000: ⌀. Blutbild wie folgt: Haemoglobin 60 %, Erythrozyten3 740 000, Leukozyten 8200.

Abb. 2

Die an diesem Tage vorgenommene Röntgenaufnahme (Abb. 2) ergab: Rechter Unterlappen zeigt eine massive Verschattung, die sich flächenhaft über den Phrenicokostalwinkel erstreckt. Inmitten diese Schattens ein massiver Schatten von Walnußgröße.

In den folgenden zwei Wochen regelmäßige Gewichtszunahme, allgemeines Wohlbefinden. Klinisch nahm die Dämpfung zu, die sich jetzt rechts hinten von Schulterblattmitte abwärts bis in die

Achselhöhle erstreckt. Auskultatorisch im Dämpfungsbereich abgeschwächtes Atmen mit einzelnen feuchten Rasselgeräuschen und etwas Reiben. Röntgenologisch fand sich eine intensivere Verschattung des rechten Mittel- und Unterfeldes (siehe Abb. 3, aufgenommen am 2. Juni, dem 38. Krankheitstage). Tuberkulin war auch weiterhin stets negativ. Temperatur normal. Im weiteren

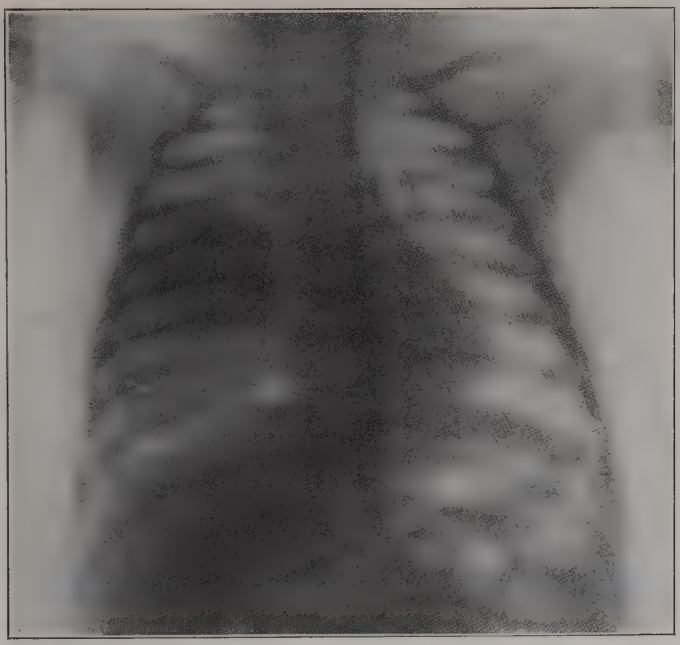

Abb. 3

Verlauf trat fortschreitende Besserung des Allgemeinzustandes und des Lungenbefundes ein. Weiterhin geringe, aber regelmäßige Gewichtszunahme. Auf der Lunge fand sich bei der Untersuchung am 63. Krankheitstage in der rechten Achsel eine nach unten gegen die Mammillarlinie sich aufhellende Dämpfung. Rechts vorn oben geringe Schallverkürzung. Im Bereich derselben abgeschwächtes Atmen, das vor einigen Tagen noch leicht bronchialen Charakter

hatte. Keine katarrhalischen Geräusche zu hören. Entsprechende Besserung zeigte auch die am 66. Krankheitstage vorgenommene Röntgenaufnahme (Abb. 4). Rechts im Mittelfeld halbmondförmige Aufhellung ohne Zeichnung, unten mit scharfer Begrenzung, an die sich bis an die Zwerchfellkuppe eine kompakte Verschattung anschließt. Medial neben dem Herzrande noch hellere Partie. Diagnose:

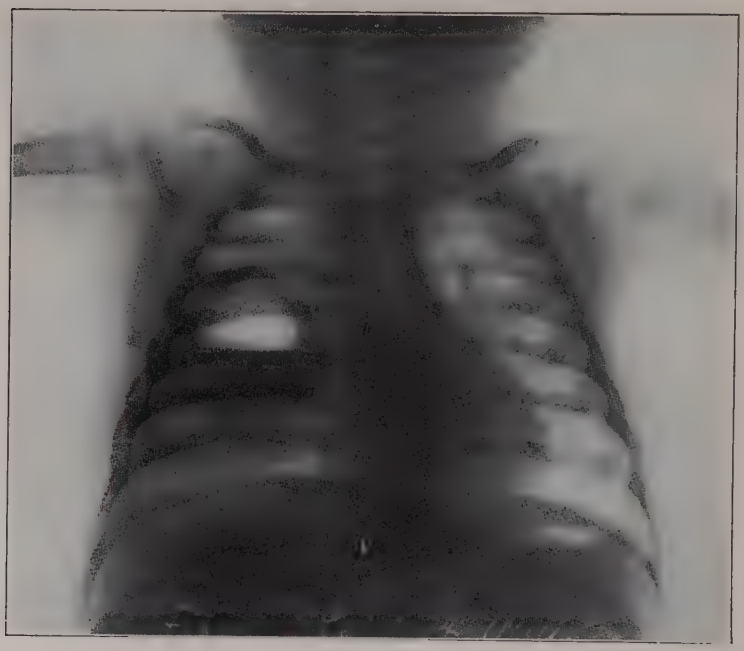

Abb. 4

Abszeß im rechten Unterlappen zur Hälfte mit Luft gefüllt. Im Sputum fanden sich massenhaft Leukozyten, elastische Fasern und Mischbakterien, meist Kokken. Der Abszeß wurde ausgehustet. Die Temperatur blieb normal (siehe Auszug aus der Fiebertafel). Der Lungenbefund blieb in den nächsten Tagen unverändert. Dabei aber erholte sich das Kind gut. Gute Gewichtszunahme, gute Nahrungsaufnahme. Es zeigte ein sehr freundliches,

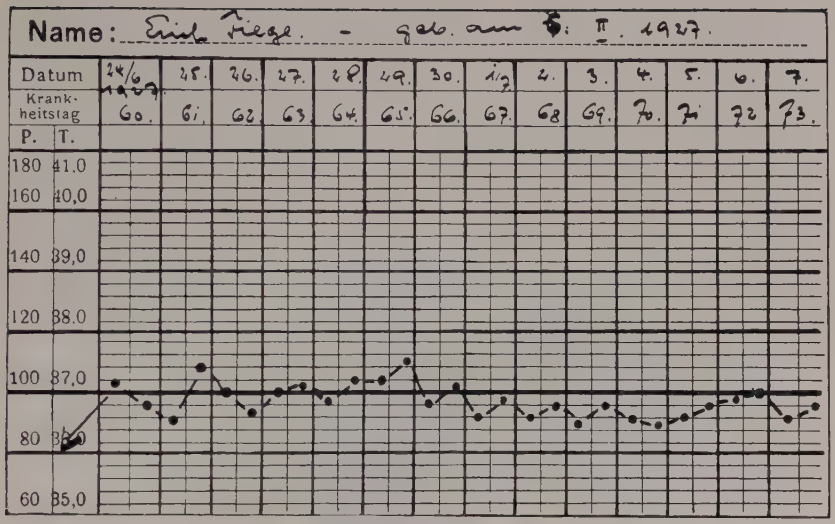
Name: Emil Fiege. - geb. am 5. II. 1927.
Datum
24/6 1927
25. 26. 27. 28. 29. 30. 1/7 2. 3. 4. 5. 6. 7.
Krankheitstag
60. 61. 62. 63. 64. 65. 66. 67. 68. 69. 70. 71. 72. 73.
P. T.
180 41.0
160 40,0
140 39,0
120 38.0
100 37,0
80
60 35,0

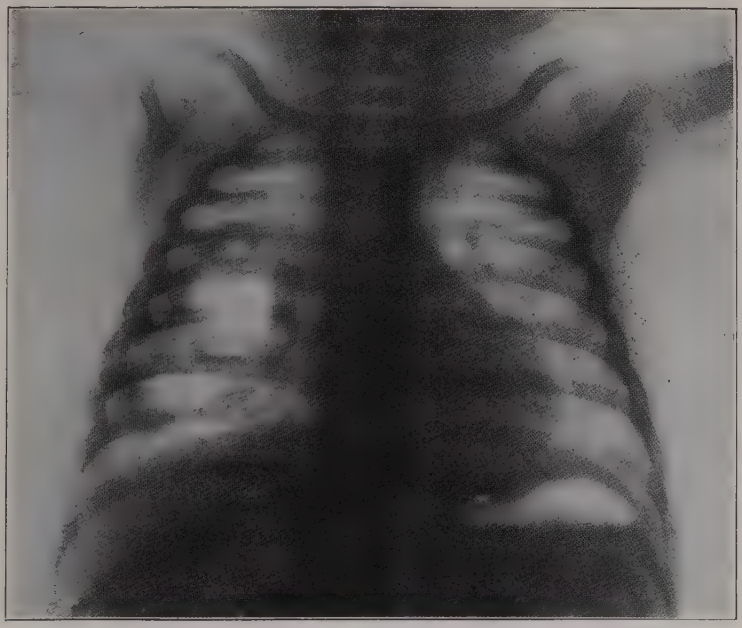

Abb. 5

munteres Wesen. Am 74. Krankheitstage, 9. Juli, Kind in gutem Zustand. In der rechten Axilla ist noch eine leichte Dämpfung zu perkutieren, daselbst sind noch einige Rasselgeräusche zu hören. Die vor der fünften Röntgenaufnahme stattgefundene Durchleuchtung zeigte weiter fortgeschrittene Aufhellung des Abszeßgebietes. Die Aufnahme (Abb. 5) ergab: Die Abszeßmembran ist noch deutlich

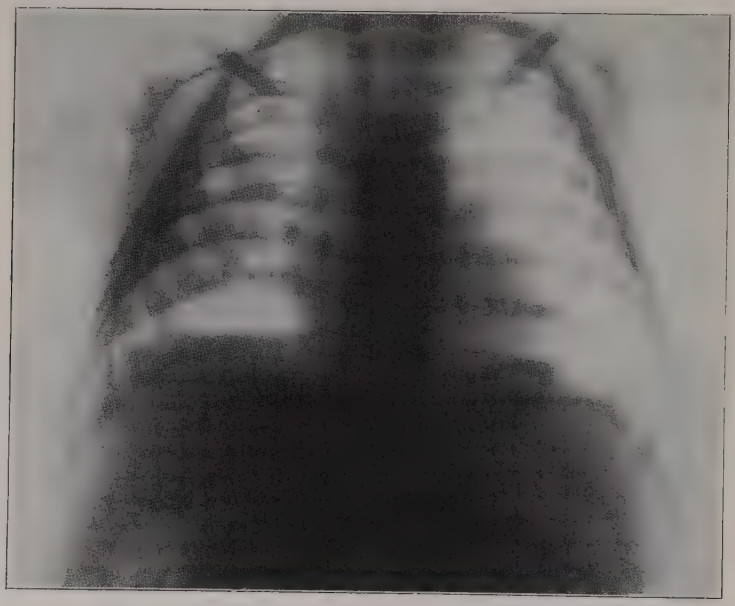

Abb 6.

zu sehen, innerhalb derselben lufthaltiges Gewebe. Unterfeld zeigt noch etwas verschleierte, aber nirgends mehr kompakte Verschattung. Zeichnung wieder deutlich zu sehen, die hinteren Rippenabschnitte wieder erkennbar. Weiterhin zunehmende Besserung des Allgemeinzustandes. Die Schallverkürzung hellte sich fortschreitend auf, die Atmung im Abszeßgebiet war im Vergleich zur gesunden linken Seite kaum noch abgeschwächt. Am 92. Krankheitstage, 26. Juli, war bis auf eine ganz geringe Verkürzung des Klopfschalles vom Lungenprozeß nichts mehr festzustellen. Die

jetzt vorgenommene letzte Röntgenaufnahme (Abb. 6) ergab: Im rechten Lungenfeld peripher noch eine schleierförmige Verschattung, während das Kavernenlumen fast vollständig geschlossen ist.

Am 120. Krankheitstage, 13. August, erfolgte die Entlassung. Das Kind war, jetzt sechs Monate alt, bei sehr gutem Wohlbefinden. Außer jener konstanten geringen Schallabschwächung an der früheren Stelle der Dämpfung war auf der Lunge kein krankhafter Befund mehr zu erheben. Die abszedierende Kaverne war spontan geheilt.

Zusammenfassung.

Ein zweieinhalb Monate alter Säugling wurde mit mittelschwerer Pneumonie des rechten Unterlappens eingeliefert. Im erkrankten Lungengebiet entwickelte sich nach allmählicher Rückbildung der pneumonischen Erkrankung ein kleinhühnereigroßer Abszeß, der mit dem rechten Hauptbronchus in Verbindung stand und im weiteren Verlauf durch diesen ausgehustet wurde. Die Abszeßhöhle schwand ganz, und auch die umgebende Infiltration des Lungengewebes hellte sich fast völlig auf. Das Kind hatte diese schwere Erkrankung sehr gut überstanden und wurde bei sehr gutem Allgemeinzustand nach dreieinhalbmonatiger Krankheitsdauer entlassen. Auch weiterhin gute Erholung. Die Nachuntersuchung nach einem halben Jahr ergab eine völlige klinische und röntgenologische Heilung der Abszeßhöhle.

* * *

Zum Schluß erübrigt mir noch die angenehme Pflicht, meinem hochverehrten Lehrer, Herrn Prof. Dr. Eckstein, für die Überlassung des Falles und die bereitwillige Unterstützung, die mir bei der Anfertigung dieser Arbeit von seiner Seite zuteil wurde, meinen herzlichsten Dank auszusprechen.

Literaturverzeichnis.

1. Brüning und Schwalbe, Handbuch der allgemeinen Pathologie und der pathologischen Anatomie im Kindesalter.
2. Aßmann, Über die infraklavikulären Lungeninfiltrationen im Beginn der Tuberkulose jugendlicher Erwachsener und ihr Schicksal. Deutsche med. Wochenschr. 1927/19, S. 701/83.
3. Bacmeister, Das Kavernenproblem in seiner klinischen Bedeutung. Beitr. zur Klin. d. Tbc., Bd. 67, 1927, H. 1/3, S. 157/86.
4. Bacmeister, Neuere Anschauungen über die Entstehung der chronischen Lungenphthise. Deutsche med. Wochenschr. 1927/51, S. 2151/54.
5. Bacmeister und Piesbergen, Die Bedeutung der Kavernen für die Prognose und Therapie der Lungentuberkulose. Zeitschr. f. Tbc., Bd. 41, 1925, S. 161/64.
6. Blumenberg, Die Tuberkulose des Menschen in verschiedenen Lebensaltern auf Grund anatomischer Untersuchungen. Beitr. zur Klin. d.Tbc., Bd. 62/63, 1926, H. 5, S. 532/90; H., 6 S. 711/44; H. 1, S. 13/59.
7. Duken, Klinische und experimentelle Studien zur Pathogenese und Diagnostik der Bronchiektasie im Kindesalter. Zeitschr. f. Kinderheilkunde 44, H. 1/2, 1927.
8. Eckstein, Über Kavernen in den ersten Lebensjahren. Zeitschr. f. Tbc., Bd. 48, 1927, S. 97/101.
9. Finkelstein, Säuglingskrankheiten. 2. Aufl. Verlag Springer, 1921.
10. Ghon, Über kavernöse Säuglingstuberkulose. Zeitschr. f. Tbc., Bd. 43, 1925, S. 3/18.
11. Ghon, A., und E. Kudlich, Weitere Mitteilungen über die Tuberkulose bei Säuglingen und Kindern. Zeitschr. f. Tbc., Bd. 46, 1926, S. 391/406.
12. Gräff und Küpferle, Die Lungenphthise. Berlin 1923, Verlag Springer.
13. Gräff, Die Bedeutung der Kaverne für den Verlauf und für die Einstellung zur Therapie der Lungentuberkulose. Zeitschr. f. Tbc., Bd. 47, 1927, S. 177/93.
14. Grau, Beitrag zur Diagnose und Prognose der Kavernen. Zeitschr. f. Tbc., Bd. 40, 1924, S. 81/87.
15. Hohlfeld, Über das Vorkommen der tuberkulösen Meningitis im Säuglingsalter. Monatsschr. f. Kinderheilkunde, Bd. 2, 1903, S. 287.
16. Hübschmann, Über Kavernen und Pseudokavernen. Beitr. zur Klin. d. Tbc., Bd. 67, 1927, H. 1/3, S. 186/91.
17. Kasten, Zur Lehre der Haemoptoe im Säuglingsalter. Beitr. zur Klin. d. Tbc., Bd. 5, 1906, S. 431/50.
18. Klare, K., Zur Frage der Primärkavernen. Beitr. zur Klin. d. Tbc., Bd. 68, 1928, S. 156/59.
19. Klare, K., und P. Reusse, Die Bronchiektasien im Kindesalter. Beitr. zur Klin. d. Tbc., Bd. 63, 1926, H. 3, S. 255/67.

20. Kleinschmidt, Tuberkulose der Kinder. 2. Aufl., Verlag Barth, Leipzig 1927.

21. Langer, H., Tuberkuloseerkrankungen in den ersten Lebensmonaten. Beitr. zur Klin. d. Tbc., Bd. 64, 1926, H. 4/5, S. 515/35.

22. Ranke, Die Beteiligung der Lunge an den allergischen Stadien der Tuberkulose. Beitr. zur Klin. d. Tbc., Bd. 52, 1922, H. 3/4, S. 212/27.

23. Redeker, Über die Primärinfiltrierung. Zeitschr. f. Tbc., Bd. 45, 1926, S. 1/6.

24. Redeker, Über die infraklavikulären Infiltrate, ihre Entwicklungsform und ihre Stellung zur Pubertätsphthise und zum Phthisiogeneseproblem. Beitr. zur Klin. d. Tbc., Bd. 63, 1926, H. 4/5, S. 574/600.

25. Ritter, Diagnose und Prognose der Kavernen. Beitr. zur Klin. d. Tbc., Bd. 62, 1926, H. 1/2, S. 112/26.

26. Schloßmann und Pfaundler, Handbuch der Kinderheilkunde. Leipzig 1906. Verlag von F. C. W. Vogel.

27. Schmincke, A., Das Kavernenproblem vom pathologisch-anatomischen Standpunkt. Beitr. zur Klin. d. Tbc., Bd. 67, 1927, H. 1/3, S. 124/57.

28. Schmitz, Über tödliche Haemoptoe im Kindesalter. Monatsschr. f. Kinderheilkunde. Bd. 36, 1927, S. 301/04.

29. Schürmann, Über einige Besonderheiten im anatomischen Bild der Lungentuberkulose bei protrahierter progressiver Durchseuchung. Beitr. zur Klin. d. Tbc., Bd. 62, 1926, H. 5, S. 591/613.

30. Simon, Zur Prognose der offenen Kindertuberkulose. Zeitschr. f. Tbc., Bd. 28, 1928, S. 241/58.

31. Simon, Die tuberkulösen Kavernen im Schulalter. Zeitschr. f. Tbc., Bd. 48, 1927, S. 101/08.

32. Simon, Die offene Lungentuberkulose des Schulalters. Beiheft z. Zeitschr. f. Tbc., 1928.

33. Simon und Redeker, Kindertuberkulose. Verlag Kabitzsch, Leipzig 1926.

34. Turban und Staub, Kavernendiagnose und Kavernenheilung. Zeitschr. f. Tbc., Bd. 41, 1925, S. 81/108.

35. Wolf, Kavernenheilung im Röntgenbild. Klin.Wochenschr., 7. Jahrg., Nr. 19, 1928, S. 899/902.

36. Zentralblatt für die gesamte Kinderheilkunde.

37. Ghon. A., und H. Kudlich, Tuberkulose bei Säuglingen und Kindern. Zeitschr. f. Tbc., Bd. 46, 1926, S. 391/406.

38. Bossert, Diskussion, Gesellschaft rhein.-westf. Kinderärzte 1928.

Lebenslauf.

Ich, Joseph Erken, wurde als Sohn des praktischen Arztes Dr. med. Ludwig Erken am 28. September 1902 in Düsseldorf geboren. Nach zweijährigem Besuch der Elementarschule trat ich Ostern 1910 in das Staatliche Hohenzollerngymnasium ein. Weihnachten 1917 verließ ich die Anstalt und besuchte alsdann das Staatliche Prinz-Georg-Gymnasium, das ich Ostern 1921 mit dem Reifezeugnis verließ. Im Sommersemester 1921 begann ich mein Studium der Medizin in Marburg und setzte es dann in Würzburg, Freiburg, Bonn, Düsseldorf fort. In Düsseldorf legte ich das Staatsexamen am 14. Juli 1926 ab. Seitdem war ich viereinhalb Monate an der chirurgisch-gynäkologischen, zweieinhalb Monate an der inneren Abteilung des Landkrankenhauses Fulda (Direktor Dr. Gunkel), alsdann vier Monate an der inneren Abteilung des St.-Joseph-Hospitals in Elberfeld (Chefarzt Dr. Haggeney) und einen Monat an der St.-Franziskus-Heilstätte in M.Gladbach-Windberg (Chefarzt Dr. Gödde) als Medizinalpraktikant tätig. Seit dem 15. Juli 1927 bin ich an der letztgenannten Anstalt als Assistenzarzt angestellt.